

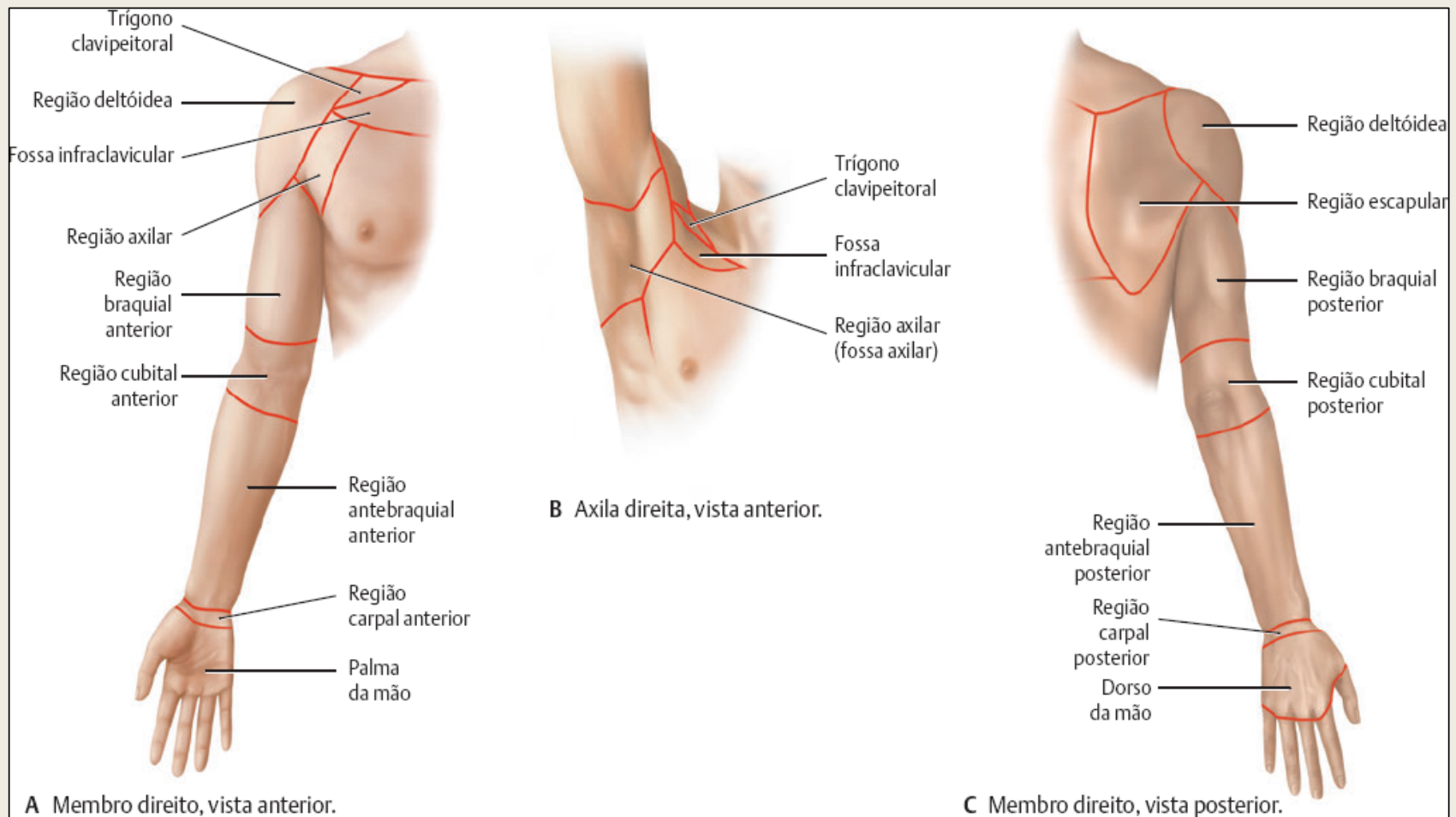


Universidade Federal
do Espírito Santo

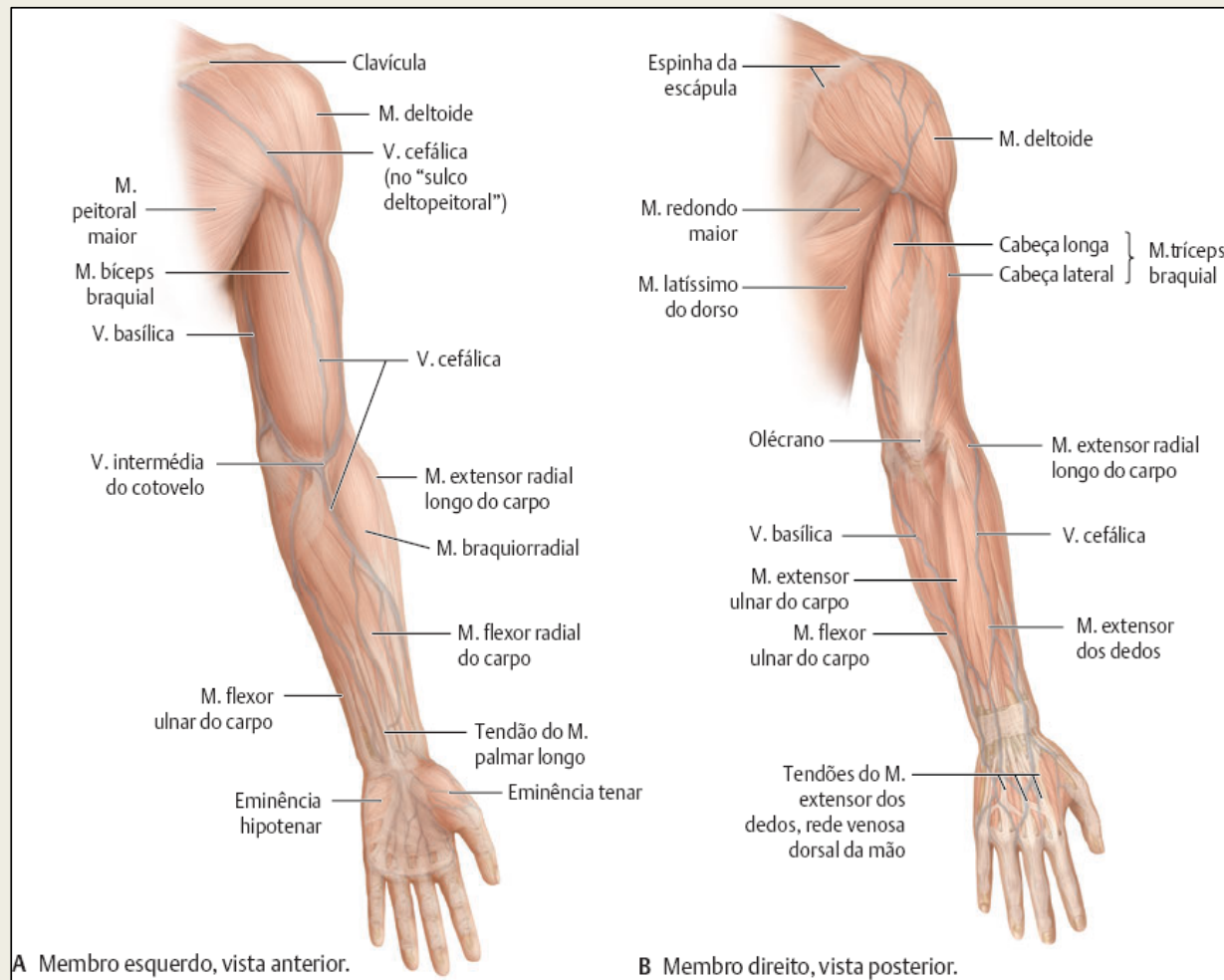
PRANCHAS MEMBRO SUPERIOR

Aula prática de Anatomia Humana
Curso: Enfermagem - CEUNES
Profa. Roberta Paresque

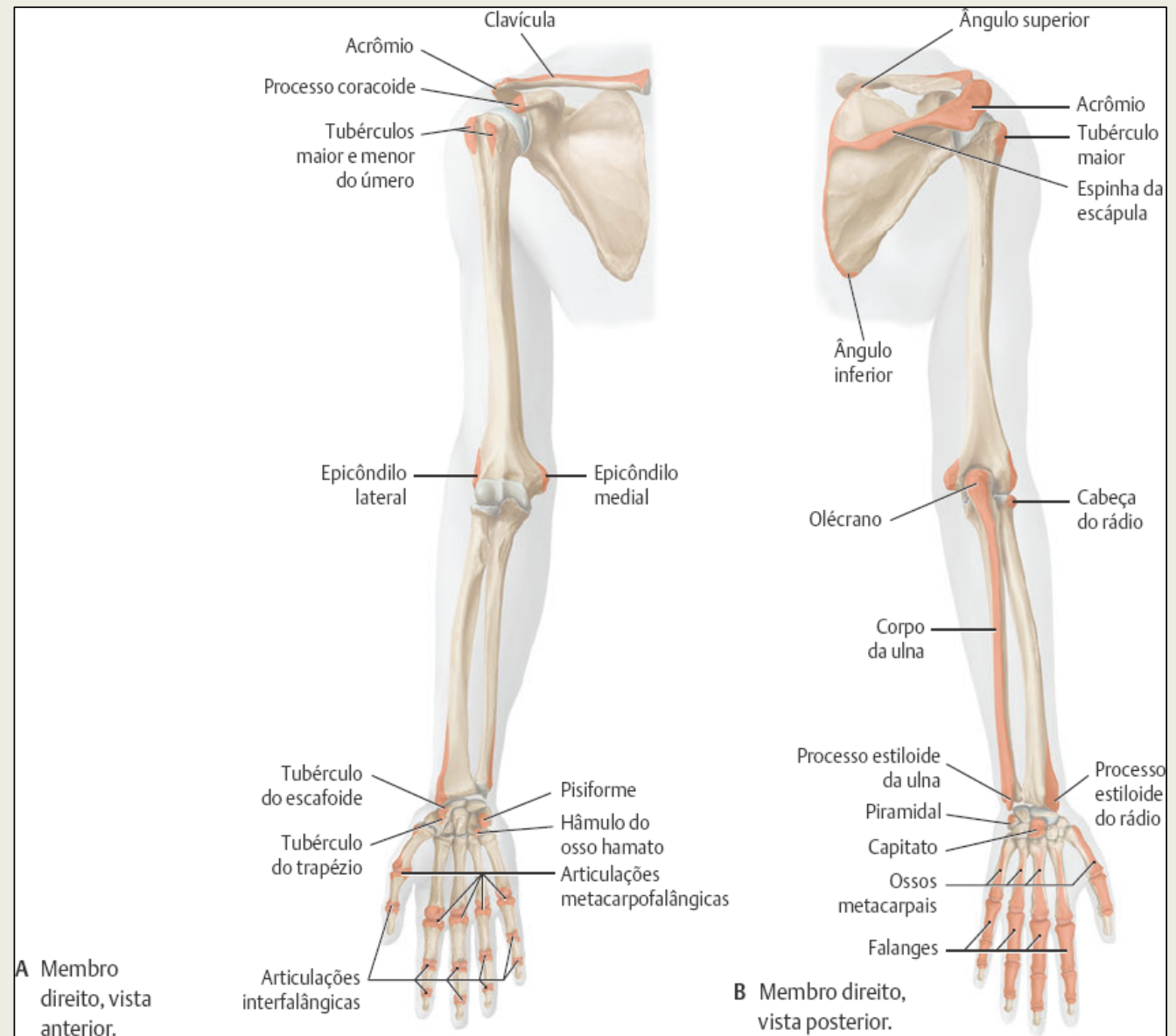
Anatomia de superfície: membro superior



Musculatura palpável do membro superior

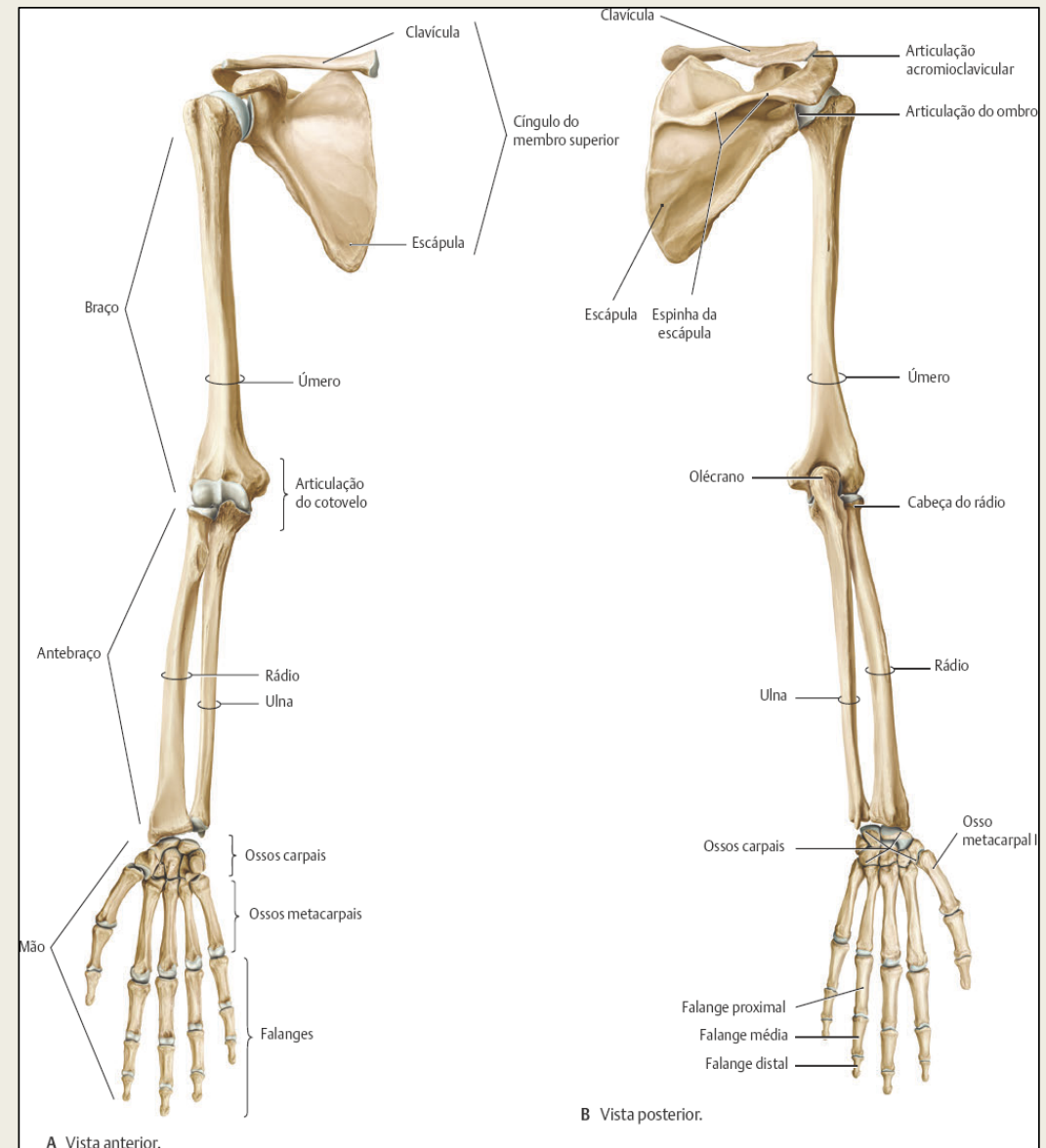


Proeminências ósseas palpáveis



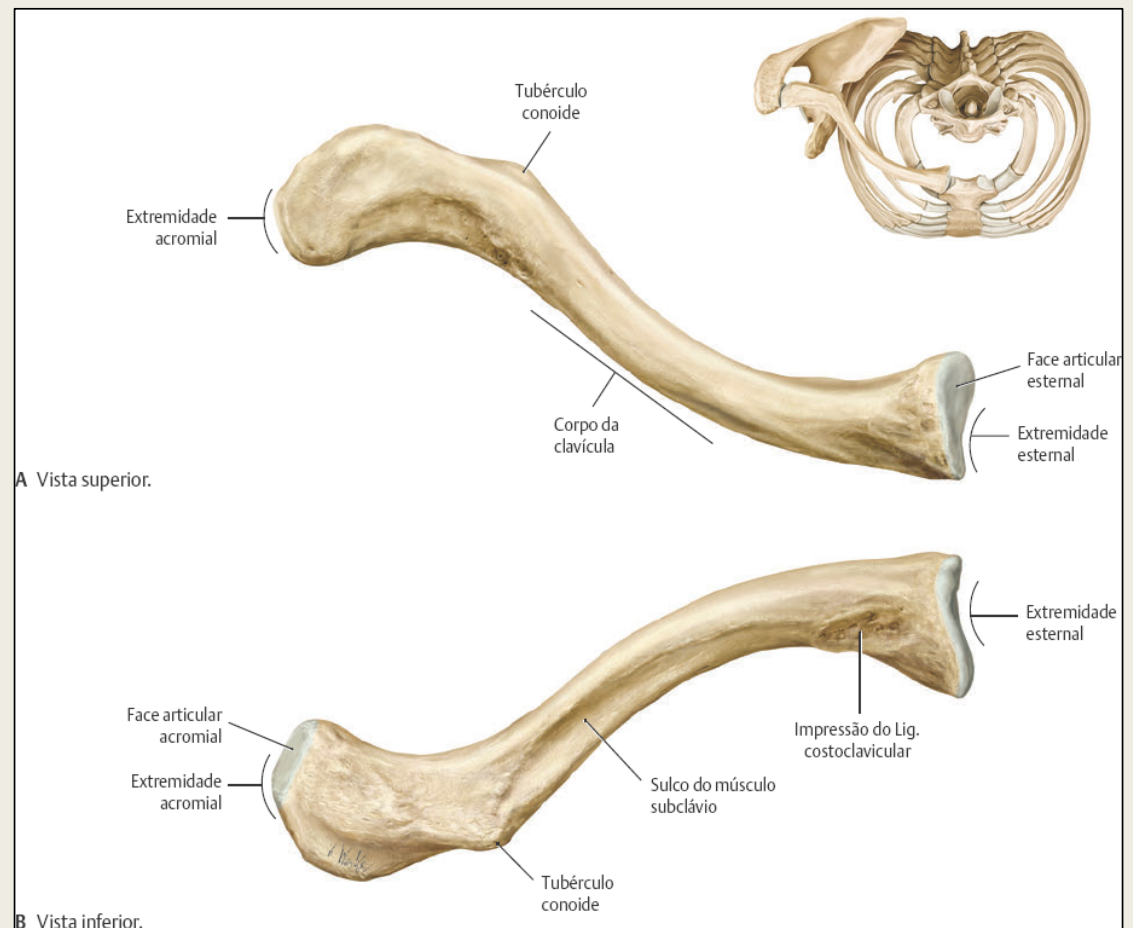
Esqueleto do membro superior

- Membro superior direito.
- O membro superior é subdividido em três regiões: braço, antebraço e mão.
- O cingulo do membro superior (clavícula e escápula) une o membro superior ao tórax, na articulação esternoclavicular.



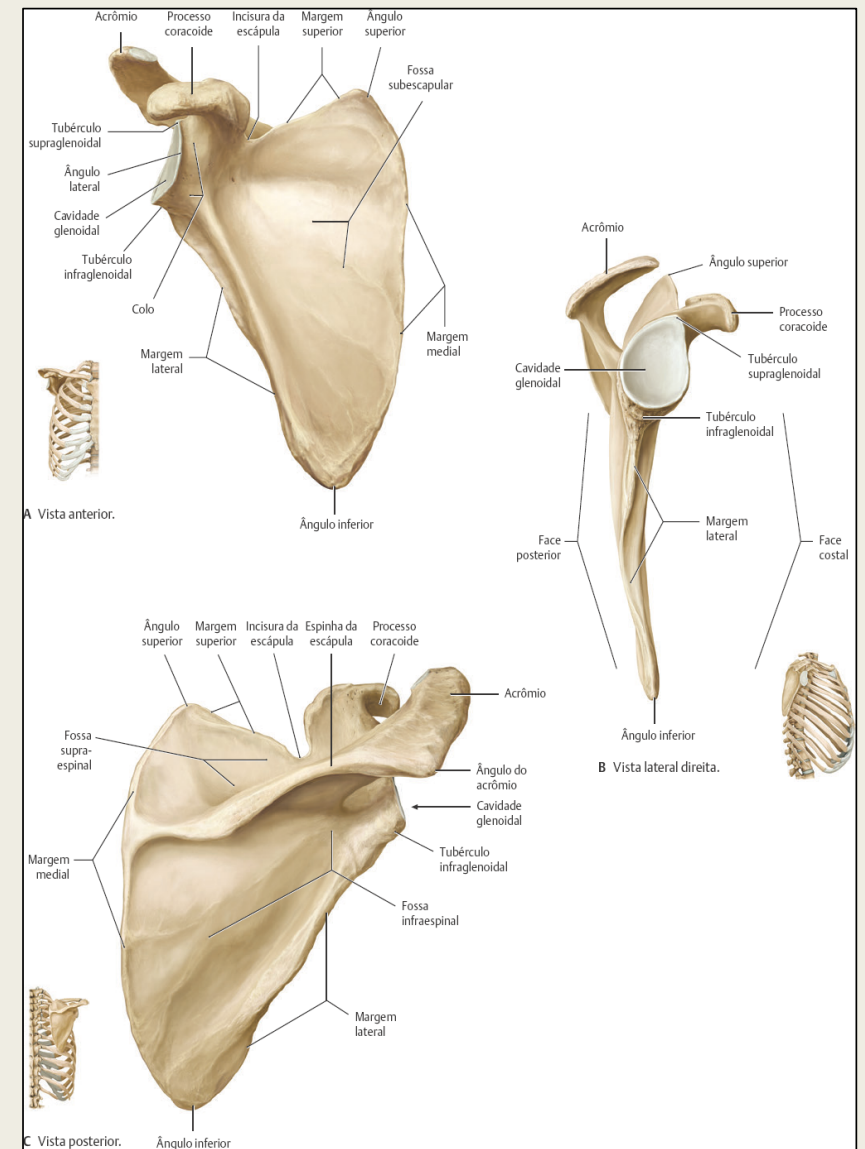
Clavícula

- O cingulo do membro superior (clavícula e escápula) une os ossos do membro superior à caixa torácica.
- Enquanto o cingulo do membro inferior (ossos do quadril) está bem fixado ao esqueleto axial, o cingulo do membro superior é extremamente móvel.



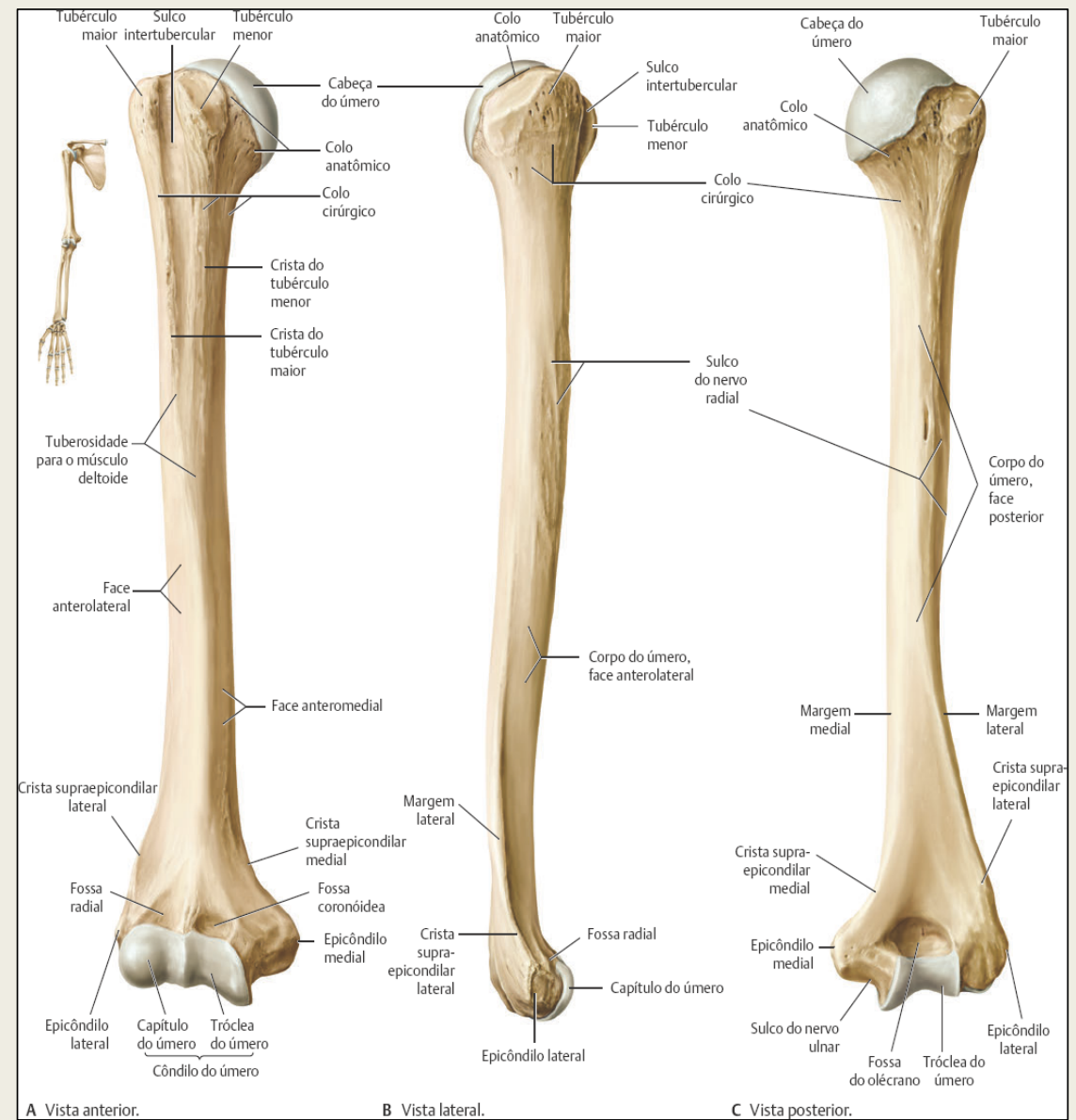
Escápula

- Escápula direita. Em sua posição anatômica normal, a escápula projeta-se da costela II à costela VII.



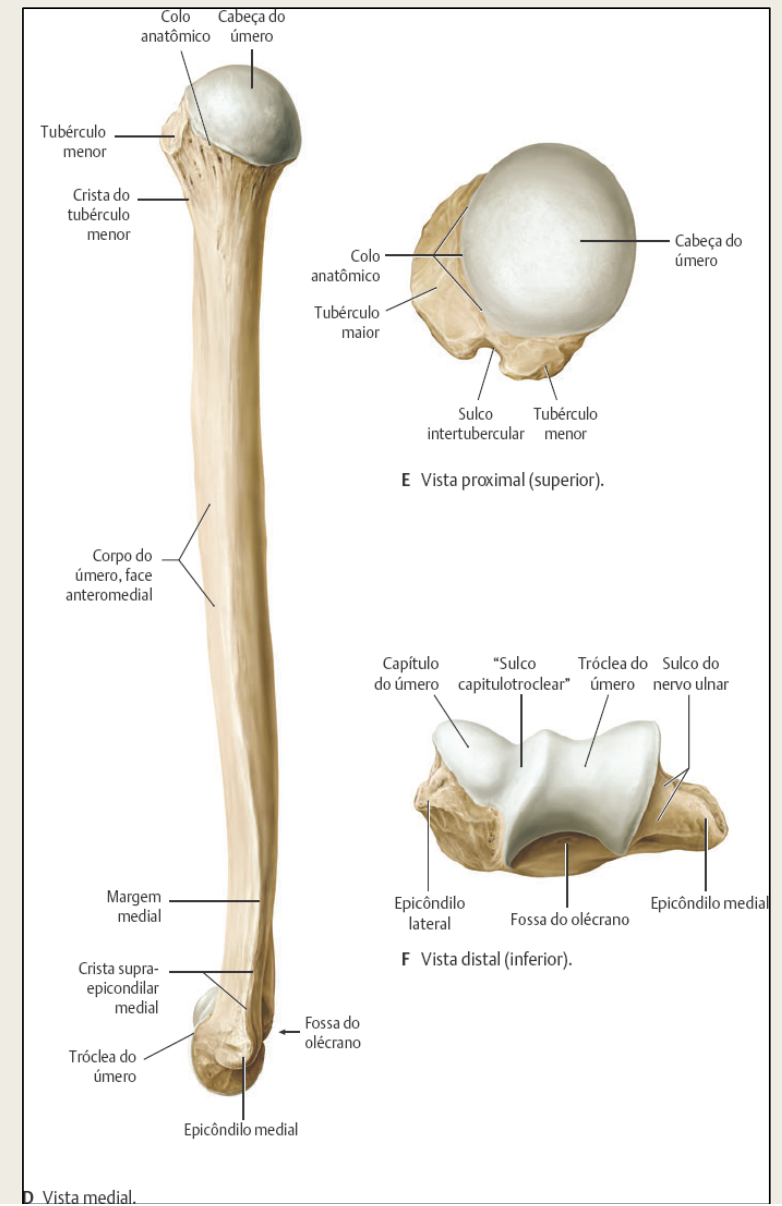
Úmero

- Úmero direito. A cabeça do úmero articula-se com a escápula, na articulação do ombro.

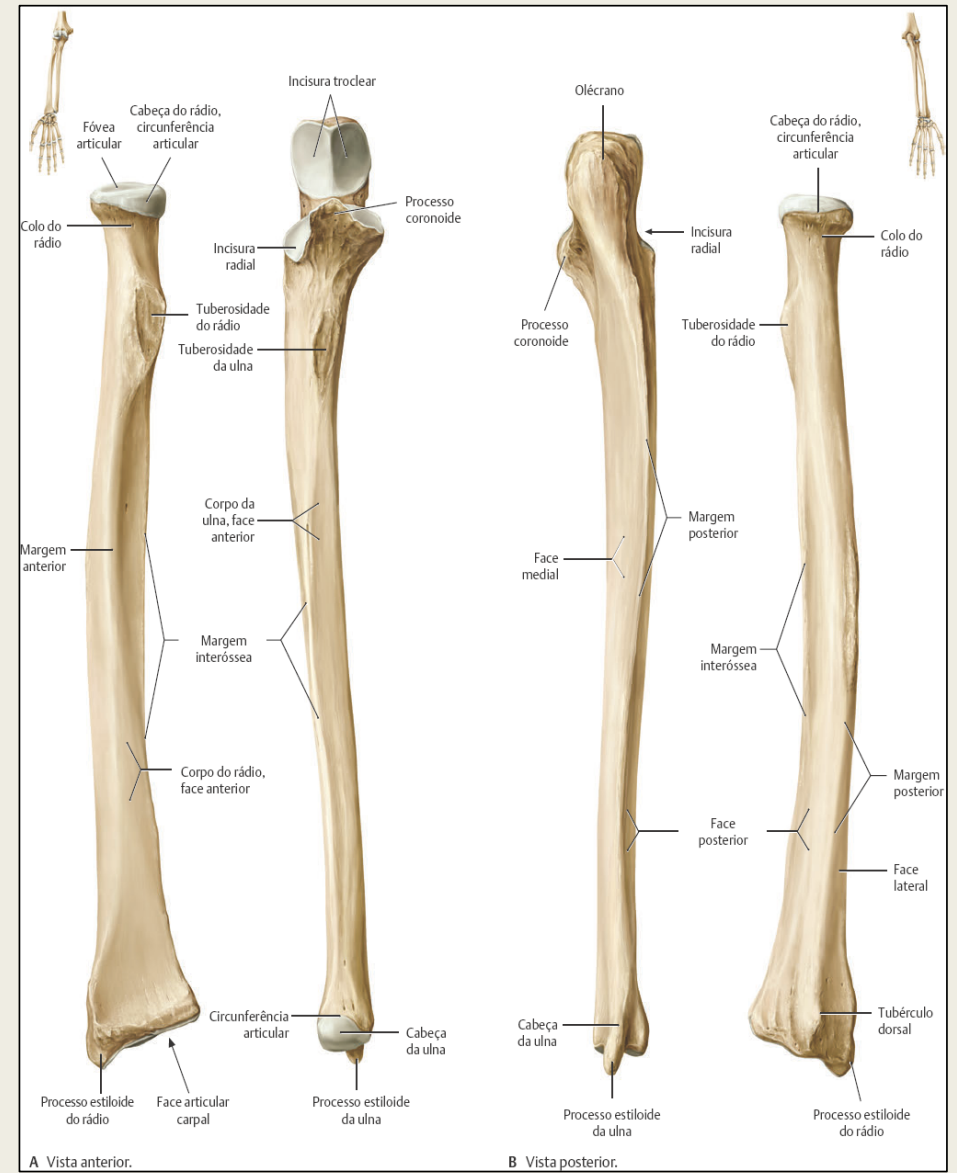
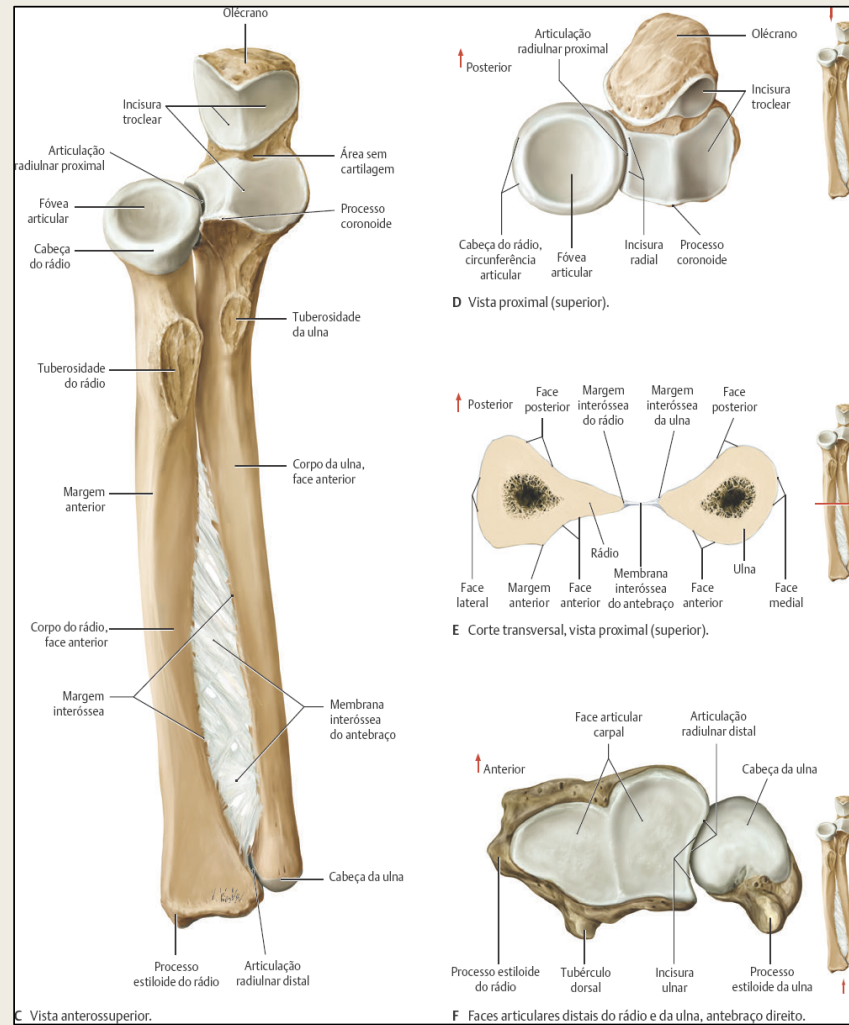


Úmero

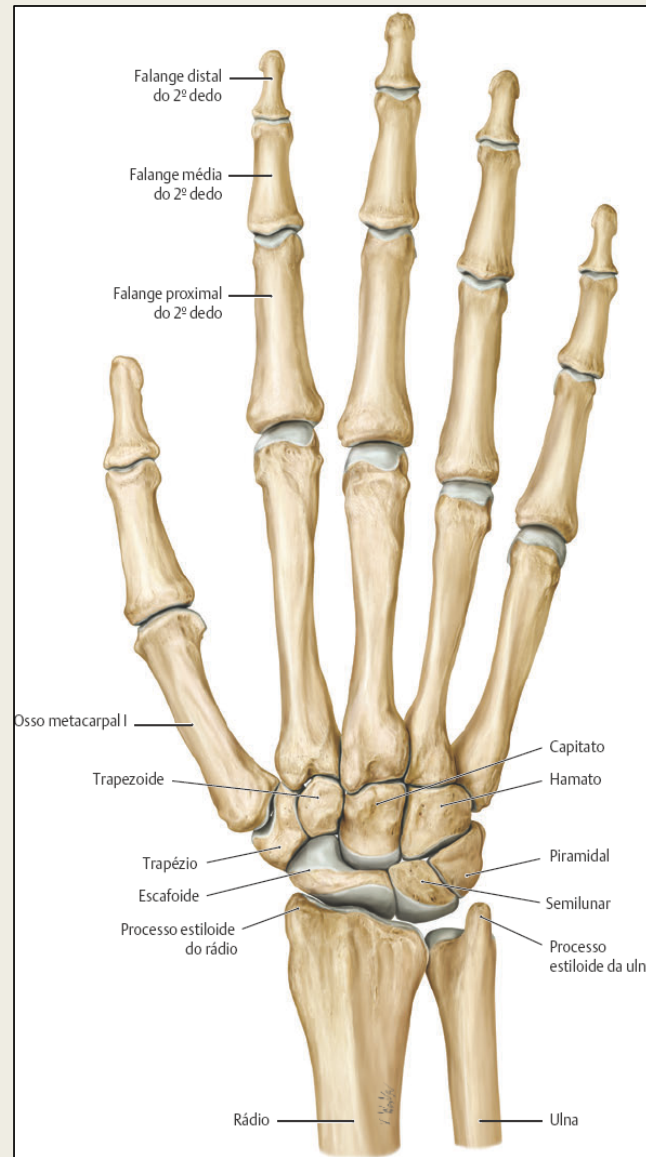
- O capítulo e a tróclea do úmero articulam-se com o rádio e a ulna, respectivamente, na articulação do cotovelo.



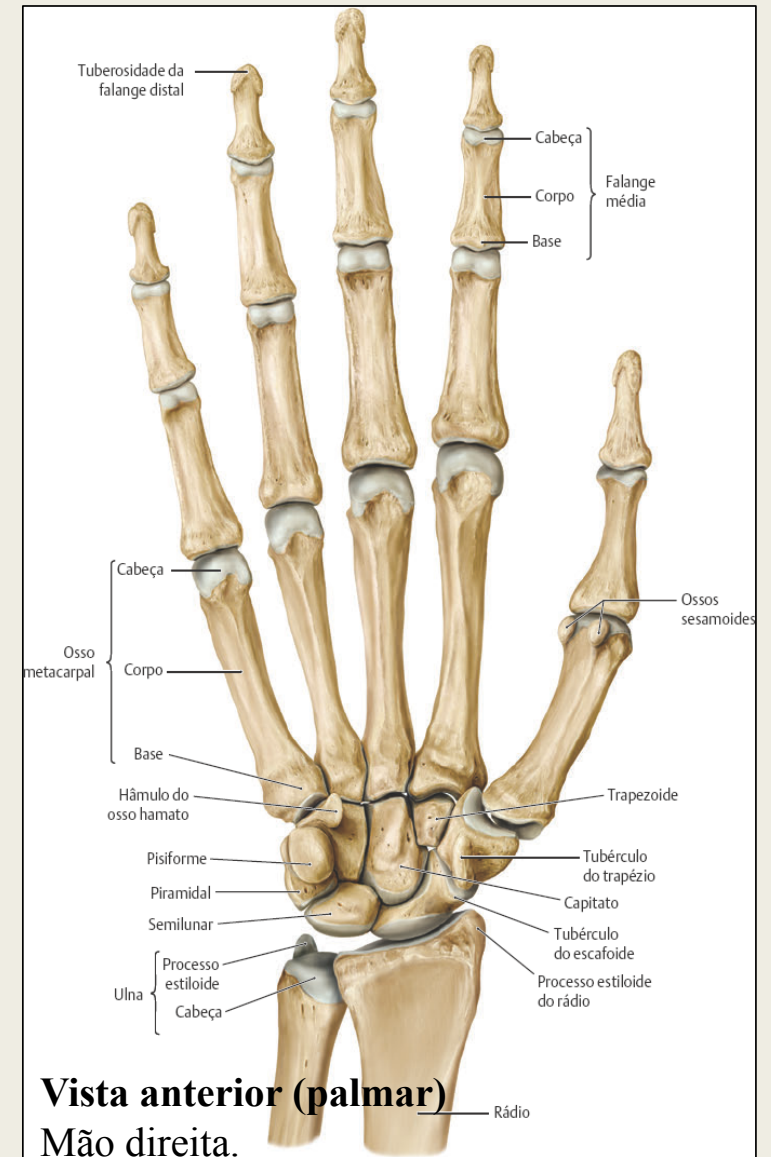
Rádio e Ulna



Punho e mão

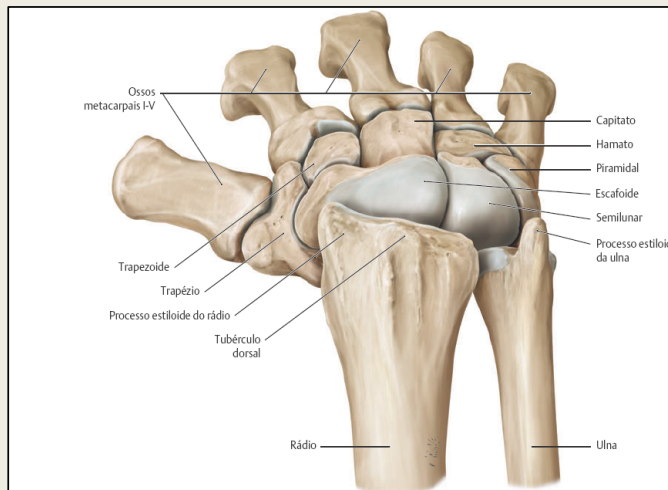


Vista posterior
Mão direita.

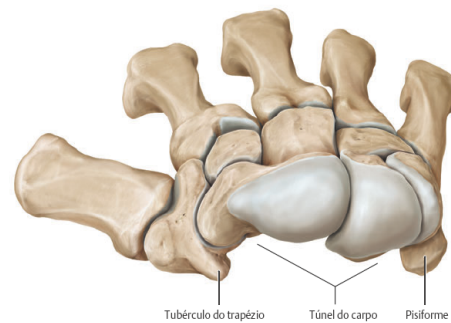


Vista anterior (palmar)
Mão direita.

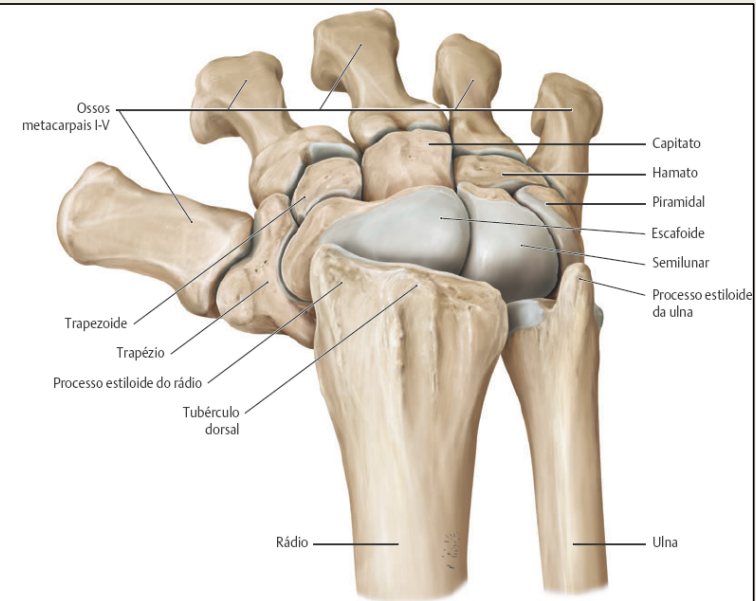
Ossos carpais



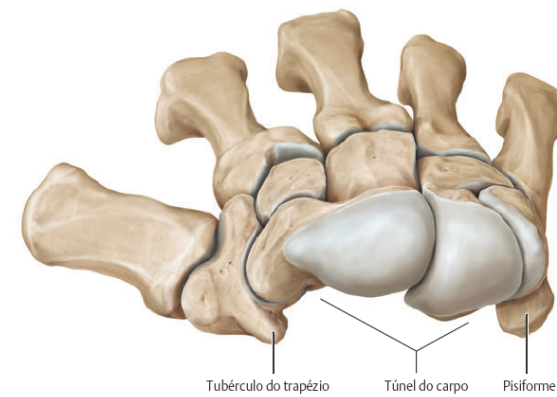
A Ossos carpais da mão direita com a articulação radiocarpal (do punho) em flexão, vista proximal (superior).



B Ossos carpais e metacarvais da mão direita com o rádio e a ulna removidos, vista proximal (superior).



A Ossos carpais da mão direita com a articulação radiocarpal (do punho) em flexão, vista proximal (superior).



B Ossos carpais e metacarvais da mão direita com o rádio e a ulna removidos, vista proximal (superior).

Referências bibliográficas

- GILROY, Anne M. *Atlas de Anatomia, 3ª edição*. Guanabara Koogan, 09/2017. VitalBook file.

Capítulo de Membro Superior